



Determinación de edad ósea en adolescentes. Estudio radiológico de pie y tobillo

*Determination of Bone Age in Adolescents,
Radiological Study of Foot and Ankle*

María del Mar Robledo Acinas.

Licenciada en Biología. Especialista en Antropología Forense.
Profesora del Departamento de Toxicología y Legislación Sanitaria
de la Facultad de Medicina (UCM)

José Antonio Sánchez Sánchez

Doctor en Medicina. Profesor Titular del Departamento de Toxicología
y Legislación Sanitaria de la Facultad de Medicina (UCM).
Director de la Escuela de Medicina Legal de Madrid

Manuela Pumar Martín

Técnico auxiliar del laboratorio de Antropología Forense.
Escuela de Medicina Legal (UCM)

Elena Labajo González

Doctora en Odontología.

Profesora del Departamento de Toxicología y Legislación Sanitaria
de la Facultad de Medicina (UCM)

Bernardo Perea Pérez

Doctor en Medicina y Odontología. Médico Especialista en Estomatología.
Profesor Titular del Departamento de Toxicología y Legislación Sanitaria
de la Facultad de Medicina (UCM). Profesor-Jefe de la Sección de Odontología
Legal y Forense de la Escuela de Medicina Legal de Madrid. Presidente
de la Comisión Deontológica del Ilustre Colegio Oficial de Odontólogos
y Estomatólogos de la I Región

Resumen

Actualmente se plantea, en los tribunales de justicia, la necesidad de determinar la edad en personas jóvenes a fin de establecer si han alcanzado o no la mayoría de edad legal.

Este es un problema antiguo dentro de la Medicina Legal



y Forense, que, además, tiene implicaciones dentro de la Antropología Forense, debido a que se plantea, en numerosas ocasiones, la necesidad de determinar la edad en sujetos esqueletizados.

En el ámbito de la Medicina Legal y Forense, la determinación de la edad ósea infantil tiene gran importancia a la hora de establecer, tanto en casos civiles como forenses, la posible identidad de un niño.

El avance de las ciencias forenses en las últimas décadas ha propiciado el desarrollo de nuevas y mejores técnicas de estimación de la edad en el esqueleto. La estimación de la edad implica la observación de rasgos morfológicos en los restos esqueléticos, la comparación de esta información con los cambios obtenidos de estudios sobre poblaciones recientes de edad conocida, y la consideración de los posibles factores de confusión (raza, sexo,...) que puedan existir entre la población desconocida y la población a estudiar.

Para estimar la edad debemos utilizar los conocimientos sobre los cambios cronológicos que se suceden en el esqueleto. Estos cambios no se desarrollan a la vez o con el mismo ritmo en diferentes huesos y estructuras, lo que nos llevará al cálculo de estimación de la edad.

Los métodos morfológicos para la determinación de la edad se basan en las transformaciones que experimenta el hueso durante el crecimiento y con el paso de los años. Estas son muy marcadas en los periodos extremos de la vida, infancia y senectud, pero paulatinos y poco evidentes en las edades intermedias.

Whitaker et al (2002) (1) valoran la fusión de los núcleos epifisarios y diafisarios de diferentes huesos del pie (calcáneo, metatarsianos y falanges) indicando en sus resultados que éstos tendrían utilidad como método diagnóstico de edad entre el nacimiento y los 150 meses de edad en mujeres y 200 meses de edad en varones. Hernández et al (1991) (2) presentaron un estudio realizado en población española sobre la utilidad de las radiografías de pie en el diagnóstico del ritmo de maduración, estudiaron las epífisis distales del peroné y la tibia, el calcáneo y las cuñas con el fin de valorar su ritmo de crecimiento, observaron que en niños/as de 0 a 2 años el método era altamente preciso. Banerjee y Agarwal (1998) (3) publicaron un estudio en el que analizaron la correlación, con la edad, de la fusión epifisaria de las epífisis distales de tibia y peroné, valorando su eficacia como método diagnóstico de edad entre los 16 y 17 años en población hindú, con resultados similares a los descritos por Crowder y Austin (2005) (3) sobre la población multirracial americana.

El objetivo de éste trabajo es realizar un estudio, con población española actual, para definir unos estándares de crecimiento que nos puedan servir como referencia y que nos permitan determinar la edad en individuos adolescentes a partir de una placa radiográfica de pie y tobi-



llo, y por otro lado, contrastar nuestros resultados con los obtenidos por los diferentes autores.

Palabras clave

Edad ósea en adolescentes, epífisis, cartílago metafisario, estudio radiológico de tibia, peroné, calcáneo, metatarsianos y falanges.

Abstract

The need to determine age in young people has currently been a subject of interest in courts of justice in order to establish if they have or have not reached legal adult age.

This has been a problem for a long time in Legal and Forensic Medicine which also has implications in Forensic Anthropology, since the need arises on numerous occasions to determine age in skeletized subjects.

In the field of Legal and Forensic Medicine, determination of child bone age has enormous importance when establishing the possible identity of a child in civil as well as forensic cases.

Advances in forensic sciences in the last few decades have pushed forward the development of new and better techniques to estimate age in the skeleton. Age estimation implies the observation of morphological features in skeletal remains, comparison of this information with changes obtained from studies on a recent population with known age, and consideration of possible confusion factors (race, sex, ...) which may exist between the unknown population and the population to be studied.

In order to estimate age we must use knowledge about chronological changes which occur in the skeleton. These changes do not occur at the same time or at the same rate in different bones and structures, which will lead us to calculation of age estimation.

Morphological methods to determine age are based on transformations in bone during growth and over the years. These are particularly pronounced in extreme periods of life, infancy and old age, but slow and little evident in intermediary ages.

Whitaker et al (2002) (1) consider the fusion of epiphysarial and diaphysarial nuclei of different bones of the foot (calcaneus, metatarsals and phalanges) indicating in their results that these would be useful as a diagnostic method of age between birth and 150 months of age in females and 200 months of age in males. Hernández et al (1991) (2) presented a study on Spanish population about use of Xrays of the foot for diagnosis of maturation rate; they studied the distal epiphysis of the perone and tibia, the calcaneus and the cuneus in order to evaluate growth rate; they observed that in children between the ages of 0 and 2 years the method was extremely precise. Banerjee and Agarwal (1998) (3) published a study in which they analysed the correlation, with age, of epiphysarial fusion of distal epiphysis of tibia and perone, evaluating its efficiency as a diagnostic method of age between 16 and 17 years in a population from India, with simi-



lar results to those described by Crowder and Austin (2005) (4) on the multiracial American population.

The objective of this work is to make a study of the current Spanish population to define growth standards which will be able to serve as a reference and which will allow us to determine age in adolescent individuals to compare our results with those obtained by other authors.

Key words

Bone age in adolescents, epiphysis, metaphysical cartilage, radiological study of tibia, perone, calcaneus, metatarsals and phalanges.

Material y método

El material utilizado para el presente estudio han sido 1055 placas radiográficas de las que se has seleccionado 990, excluyendo las 65 restantes porque no se visualiza bien la zona de estudio, pertenecientes a niños y niñas de entre 12 y 20 años de edad de población española procedentes del archivo de la Clínica Podológica Universitaria (UCM) y distribuidas de la siguiente manera:

Tabla 1

Base de datos

	Pie derecho		Pie izquierdo		Total		Total
	M	V	M	V	M	V	
12a	42	50	43	54	85	104	189
13a	38	25	38	25	76	50	126
14a	24	35	32	32	56	67	123
15a	27	23	33	26	60	49	109
16a	26	46	20	38	46	84	130
17a	16	17	22	15	38	32	70
18a	10	12	13	13	23	25	48
19a	39	15	48	17	87	32	119
20a	22	15	26	13	48	28	76
Total							990

El método utilizado para la realización de éste trabajo ha sido el estudio morfológico de las uniones metafisarias de los diferentes huesos del pie, tibia y peroné, en la muestra estudiada.



Resultados

Los resultados obtenidos para mujeres, se muestran en las [tablas 1a y 1b](#).

Tabla 1a

Mujeres (miembro derecho)

	Calcáneo (tuberosidad)	Tibia	Peroné	1 ^{er} metatarsiano	2 ^o - 5 ^o metatarsiano	Falanges
12a	Ha comenzado a fusionarse	Epífisis distal abierta	Epífisis distal abierta	Epífisis proximal abierta	Epífisis distales abiertas	Epífisis proximales abiertas
13a	Fusionada	Epífisis distal ha comenzado a fusionarse	Epífisis distal abierta	Epífisis proximal ha comenzado a fusionarse	Epífisis distales han comenzado a fusionarse	Epífisis proximales comienzan a fusionarse
14a	Fusionada	Epífisis distal fusionada más del 50%	Epífisis distal ha comenzado a fusionarse	Epífisis proximal fusionada más del 50%	Epífisis distales fusionadas más del 50%	Epífisis proximales fusionadas más del 50%
15a	Fusionada	Epífisis distal casi fusionada	Epífisis distal casi fusionada	Epífisis proximal casi fusionada	Epífisis distales casi fusionadas	Epífisis proximales casi fusionadas
16a	Fusionada	Epífisis distal fusionada	Epífisis distal fusionada	Epífisis proximal fusionada	Epífisis distales fusionadas	Epífisis proximales fusionadas
17a	Fusionada	Epífisis distal fusionada	Epífisis distal fusionada	Epífisis proximal fusionada	Epífisis distales fusionadas	Epífisis proximales fusionadas
18a	Fusionada	Epífisis distal fusionada	Epífisis distal fusionada	Epífisis proximal fusionada	Epífisis distales fusionadas	Epífisis proximales fusionadas
19a	Fusionada	Epífisis distal fusionada	Epífisis distal fusionada	Epífisis proximal fusionada	Epífisis distales fusionadas	Epífisis proximales fusionadas
20a	Fusionada	Epífisis distal fusionada	Epífisis distal fusionada	Epífisis proximal fusionada	Epífisis distales fusionadas	Epífisis proximales fusionadas

Tabla 1b

Mujeres (miembro izquierdo)

	Calcáneo (tuberosidad)	Tibia	Peroné	1 ^{er} metatarsiano	2 ^o - 5 ^o metatarsiano	Falanges
12a	Ha comenzado a fusionarse	Epífisis distal abierta	Epífisis distal abierta	Epífisis proximal abierta	Epífisis distales abiertas	Epífisis proximales abiertas
13a	Fusionada	Epífisis distal ha comenzado a fusionarse	Epífisis distal abierta	Epífisis proximal ha comenzado a fusionarse	Epífisis distales han comenzado a fusionarse	Epífisis proximales comienzan a fusionarse



	Calcáneo (tuberosidad)	Tibia	Peroné	1 ^{er} metatarsiano	2 ^o - 5 ^o metatarsiano	Falanges
14a	Fusionada	Epífisis distal fusionada más del 50%	Epífisis distal ha comenzado a fusionarse	Epífisis proximal fusionada más del 50%	Epífisis distales fusionadas más del 50%	Epífisis proximales fusionadas más del 50%
15a	Fusionada	Epífisis distal casi fusionada	Epífisis distal casi fusionada	Epífisis proximal casi fusionada	Epífisis distales casi fusionadas	Epífisis proximales casi fusionadas
16a	Fusionada	Epífisis distal fusionada	Epífisis distal fusionada	Epífisis proximal fusionada	Epífisis distales fusionadas	Epífisis proximales fusionadas
17a	Fusionada	Epífisis distal fusionada	Epífisis distal fusionada	Epífisis proximal fusionada	Epífisis distales fusionadas	Epífisis proximales fusionadas
18a	Fusionada	Epífisis distal fusionada	Epífisis distal fusionada	Epífisis proximal fusionada	Epífisis distales fusionadas	Epífisis proximales fusionadas
19a	Fusionada	Epífisis distal fusionada	Epífisis distal fusionada	Epífisis proximal fusionada	Epífisis distales fusionadas	Epífisis proximales fusionadas
20a	Fusionada	Epífisis distal fusionada	Epífisis distal fusionada	Epífisis proximal fusionada	Epífisis distales fusionadas	Epífisis proximales fusionadas

Asignando valores numéricos a las diferentes situaciones de la unión epifisaria, en cinco estadios:

0. Ausencia de unión
1. $\frac{1}{4}$ de unión
2. $\frac{1}{2}$ de unión
3. $\frac{3}{4}$ de unión
4. Unión completa

Tabla 1c

Mujeres (miembro derecho)

	Calcáneo (tuberosidad)	Tibia	Peroné	1 ^{er} metatarsiano	2 ^o - 5 ^o metatarsiano	Falanges
12a	1	0	0	0	0	0
13a	4	1	0	1	1	1
14a	4	2	1	2	2	2
15a	4	3	3	3	3	3
16a	4	4	4	4	4	4
17a	4	4	4	4	4	4
18a	4	4	4	4	4	4
19a	4	4	4	4	4	4
20a	4	4	4	4	4	4



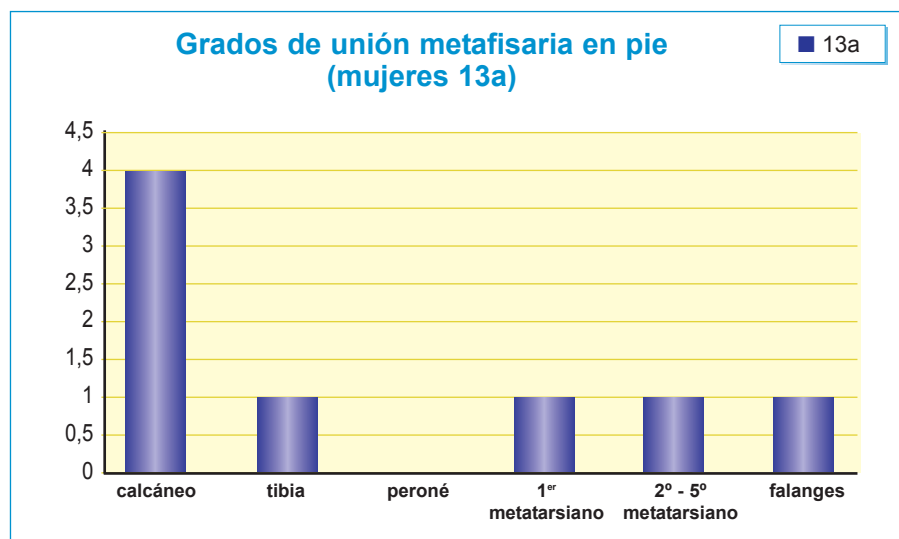

Tabla 1d

Mujeres (miembro izquierda)

	Calcáneo (tuberosidad)	Tibia	Peroné	1 ^{er} metatarsiano	2 ^o - 5 ^o metatarsiano	Falanges
12a	1	0	0	0	0	0
13a	4	1	0	1	1	1
14a	4	2	1	2	2	2
15a	4	3	3	3	3	3
16a	4	4	4	4	4	4
17a	4	4	4	4	4	4
18a	4	4	4	4	4	4
19a	4	4	4	4	4	4
20a	4	4	4	4	4	4

No se observan diferencias en los grados de unión metafisaria en pie derecho o pie izquierdo.

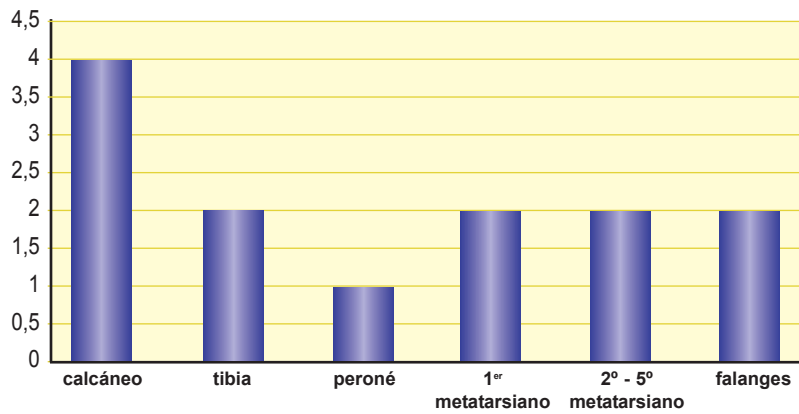
Resultados, para mujeres, por edades:





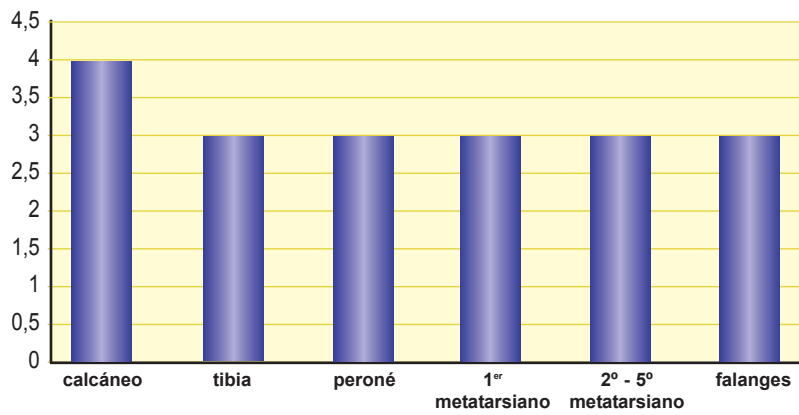
Grados de unión metafisaria en pie (mujeres 14a)

■ 14a



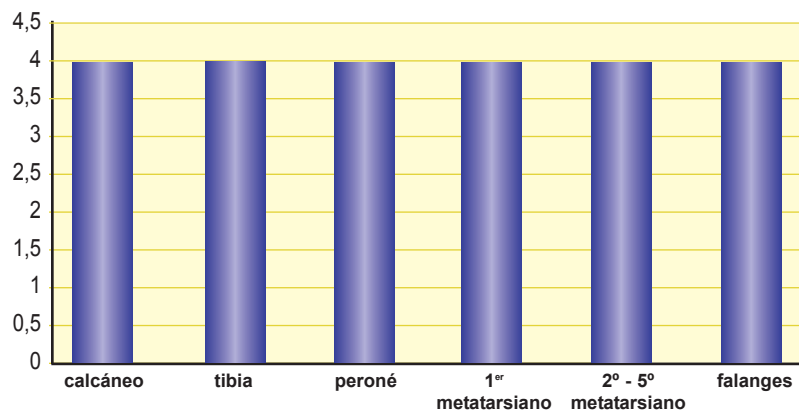
Grados de unión metafisaria en pie (mujeres 15a)

■ 15a



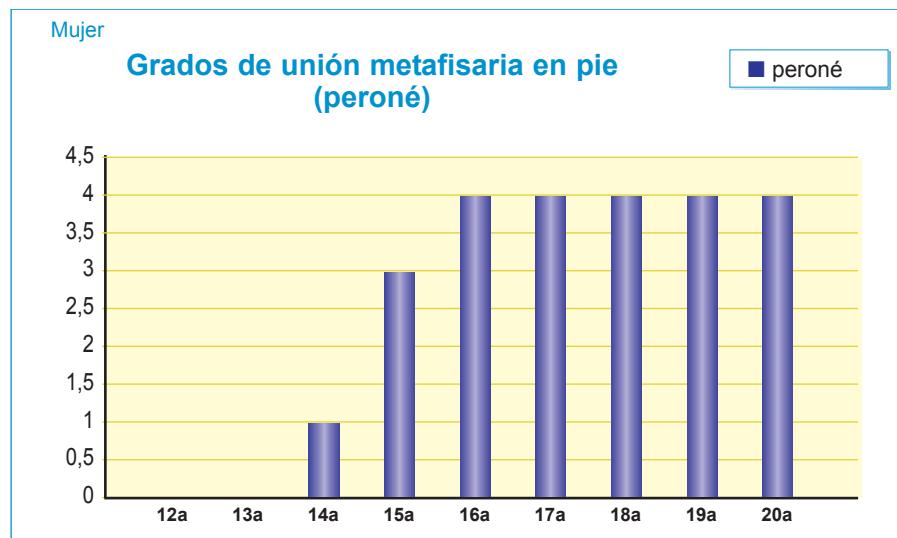
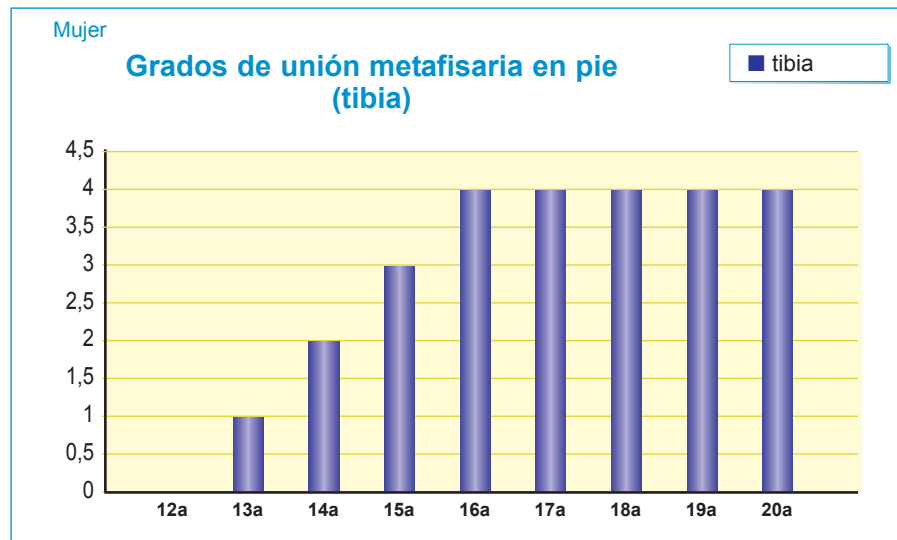
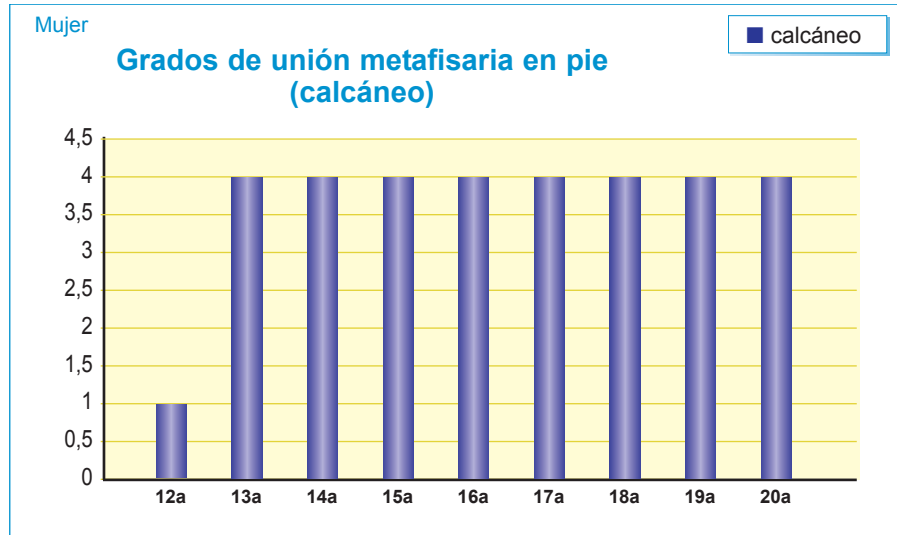
Grados de unión metafisaria en pie (mujeres 16-20a)

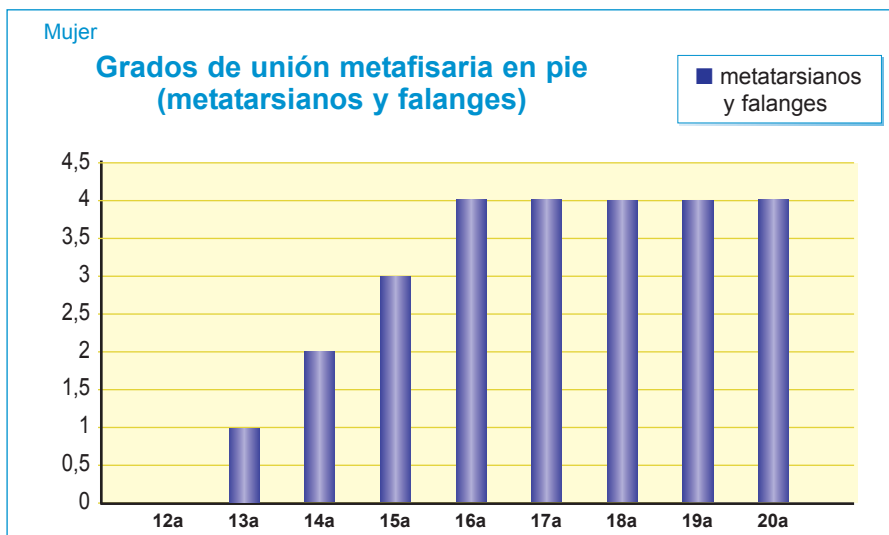
■ 16-20a





Resultados, para mujeres, por hueso:





Los resultados obtenidos, para varones, se muestran en las [tablas 2.a y 2.b](#)

Tabla 2a

Hombres (miembro derecho)

	Calcáneo (tuberosidad)	Tibia	Peroné	1 ^{er} metatarsiano	2 ^o - 5 ^o metatarsiano	Falanges
12a	Abierta	Epífisis distal abierta	Epífisis distal abierta	Epífisis proximal abierta	Epífisis distales abiertas	Epífisis proximales abiertas
13a	Ha comenzado a fusionarse	Epífisis distal abierta	Epífisis distal abierta	Epífisis proximal ha comenzado a fusionarse	Epífisis distales han comenzado a fusionarse	Epífisis proximales comienzan a fusionarse
14a	Fusionada	Epífisis distal ha comenzado a fusionarse	Epífisis distal ha comenzado a fusionarse	Epífisis proximal continúa el proceso	Epífisis distales continúan el proceso	Epífisis proximales continúan el proceso
15a	Fusionada	Epífisis distal fusionada más del 50%	Epífisis distal fusionada más del 50%	Epífisis proximal fusionada más del 50%	Epífisis distales fusionadas más del 50%	Epífisis proximales fusionadas más del 50%
16a	Fusionada	Epífisis distal casi fusionada	Epífisis distal casi fusionada	Epífisis proximal casi fusionada	Epífisis distales casi fusionadas	Epífisis proximales casi fusionadas
17a	Fusionada	Epífisis distal fusionada	Epífisis distal fusionada	Epífisis proximal fusionada	Epífisis distales fusionadas	Epífisis proximales fusionadas
18a	Fusionada	Epífisis distal fusionada	Epífisis distal fusionada	Epífisis proximal fusionada	Epífisis distales fusionadas	Epífisis proximales fusionadas
19a	Fusionada	Epífisis distal fusionada	Epífisis distal fusionada	Epífisis proximal fusionada	Epífisis distales fusionadas	Epífisis proximales fusionadas
20a	Fusionada	Epífisis distal fusionada	Epífisis distal fusionada	Epífisis proximal fusionada	Epífisis distales fusionadas	Epífisis proximales fusionadas



Tabla 2b

Hombres (miembro izquierdo)

	Calcáneo (tuberosidad)	Tibia	Peroné	1^{er} metatarsiano	2^o - 5^o metatarsiano	Falanges
12a	Abierta	Epífisis distal abierta	Epífisis distal abierta	Epífisis proximal abierta	Epífisis distales abiertas	Epífisis proximales abiertas
13a	Ha comenzado a fusionarse	Epífisis distal abierta	Epífisis distal abierta	Epífisis proximal ha comenzado a fusionarse	Epífisis distales han comenzado a fusionarse	Epífisis proximales comienzan a fusionarse
14a	Fusionada	Epífisis distal ha comenzado a fusionarse	Epífisis distal ha comenzado a fusionarse	Epífisis proximal continúa el proceso	Epífisis distales continúan el proceso	Epífisis proximales continúan el proceso
15a	Fusionada	Epífisis distal fusionada más del 50%	Epífisis distal fusionada más del 50%	Epífisis proximal fusionada más del 50%	Epífisis distales fusionadas más del 50%	Epífisis proximales fusionadas más del 50%
16a	Fusionada	Epífisis distal casi fusionada	Epífisis distal casi fusionada	Epífisis proximal casi fusionada	Epífisis distales casi fusionadas	Epífisis proximales casi fusionadas
17a	Fusionada	Epífisis distal fusionada	Epífisis distal fusionada	Epífisis proximal fusionada	Epífisis distales fusionadas	Epífisis proximales fusionadas
18a	Fusionada	Epífisis distal fusionada	Epífisis distal fusionada	Epífisis proximal fusionada	Epífisis distales fusionadas	Epífisis proximales fusionadas
19a	Fusionada	Epífisis distal fusionada	Epífisis distal fusionada	Epífisis proximal fusionada	Epífisis distales fusionadas	Epífisis proximales fusionadas
20a	Fusionada	Epífisis distal fusionada	Epífisis distal fusionada	Epífisis proximal fusionada	Epífisis distales fusionadas	Epífisis proximales fusionadas

Asignando valores numéricos a las diferentes situaciones de la unión epifisaria, en cinco estadios:

0. Ausencia de unión
1. $\frac{1}{4}$ de unión
2. $\frac{1}{2}$ de unión
3. $\frac{3}{4}$ de unión
4. Unión completa



Tabla 2c

Hombres (miembro derecho)

	Calcáneo (tuberosidad)	Tibia	Peroné	1 ^{er} metatarsiano	2 ^o - 5 ^o metatarsiano	Falanges
12a	0	0	0	0	0	0
13a	1	0	0	1	1	1
14a	3	1	1	2	2	2
15a	4	2	2	2	2	2
16a	4	3	3	3	3	3
17a	4	4	4	4	4	4
18a	4	4	4	4	4	4
19a	4	4	4	4	4	4
20a	4	4	4	4	4	4


Tabla 2d

Hombres (miembro izquierda)

	Calcáneo (tuberosidad)	Tibia	Peroné	1 ^{er} metatarsiano	2 ^o - 5 ^o metatarsiano	Falanges
12a	0	0	0	0	0	0
13a	1	0	0	1	1	1
14a	3	1	1	2	2	2
15a	4	2	2	2	2	2
16a	4	3	3	3	3	3
17a	4	4	4	4	4	4
18a	4	4	4	4	4	4
19a	4	4	4	4	4	4
20a	4	4	4	4	4	4

No se observan diferencias en los grados de unión metafisaria en pie derecho o pie izquierdo.

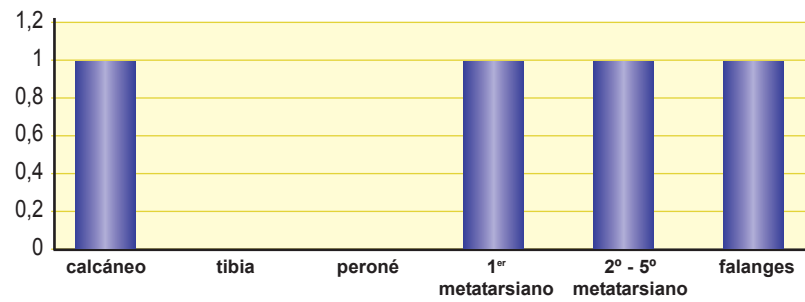
Resultados, para hombres, por edades:





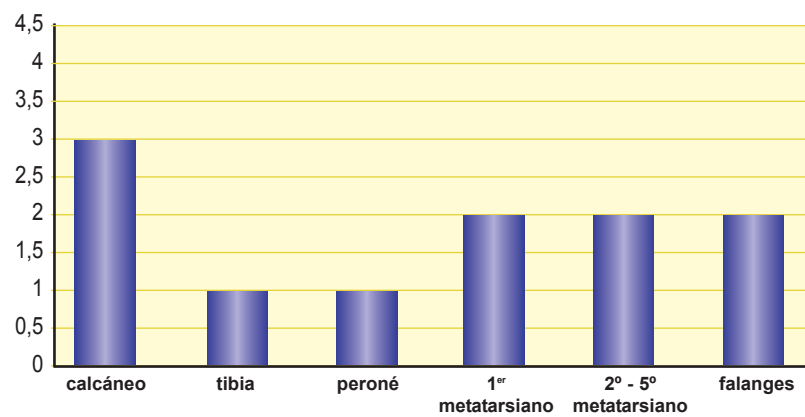
Grados de unión metafisaria en pie (hombres 13a)

■ 13a



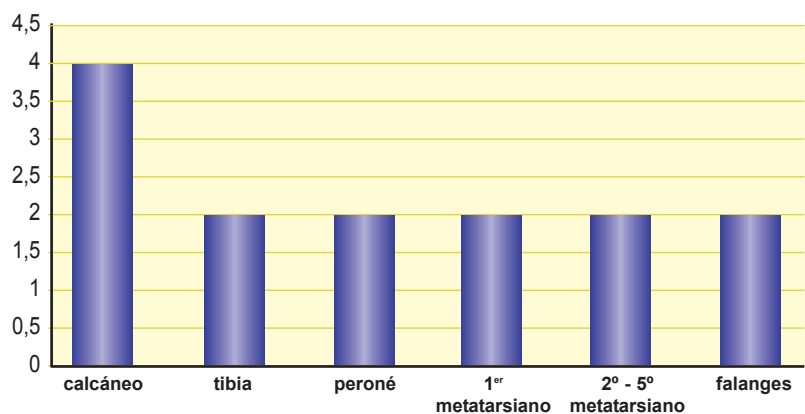
Grados de unión metafisaria en pie (hombres 14a)

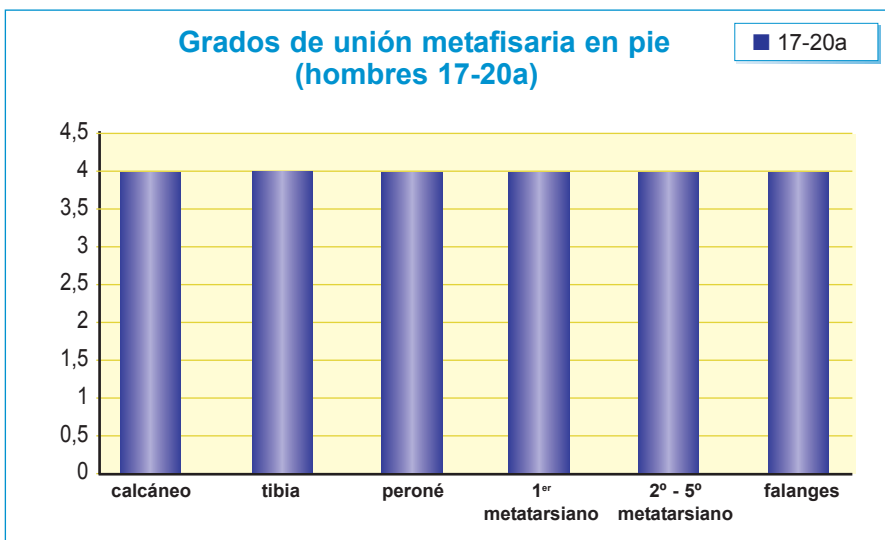
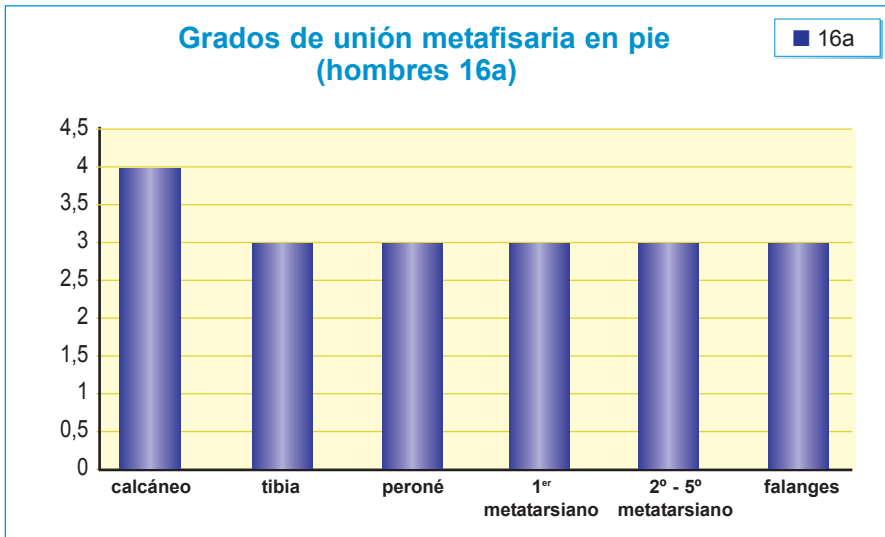
■ 14a



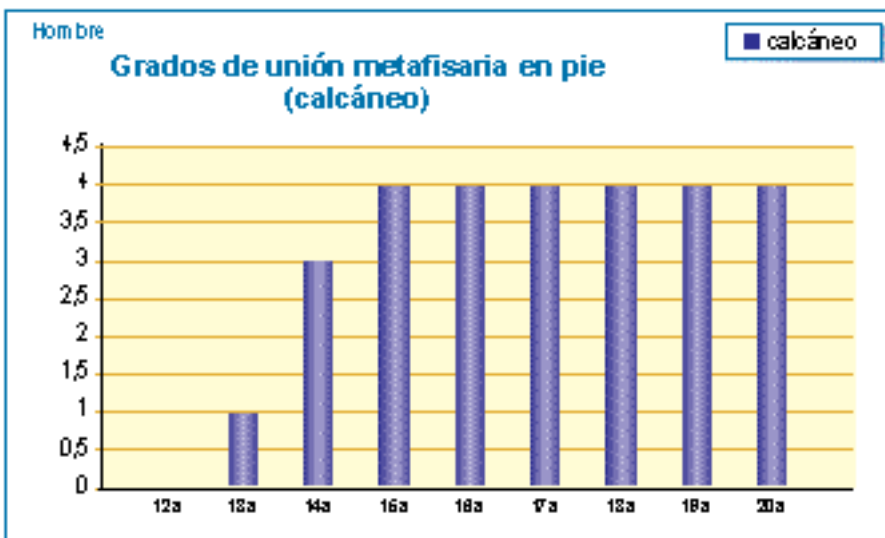
Grados de unión metafisaria en pie (hombres 15a)

■ 15a





Resultados, para varones, por hueso:

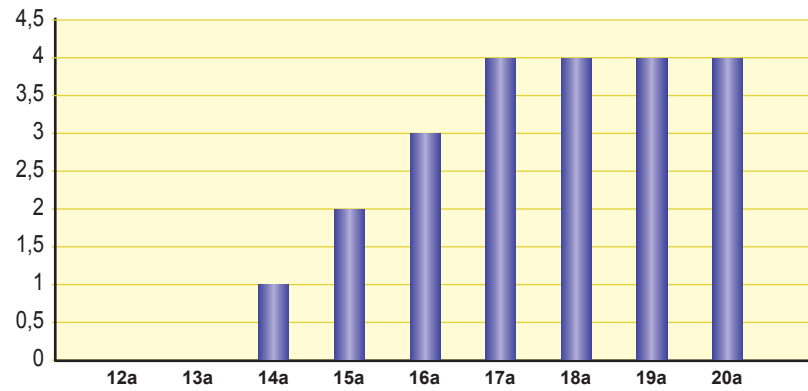




Hombre

Grados de unión metafisaria en pie (tibia)

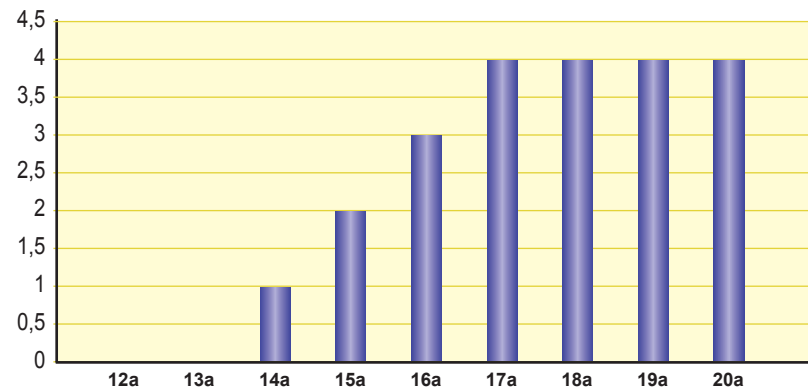
■ tibia



Hombre

Grados de unión metafisaria en pie (peroné)

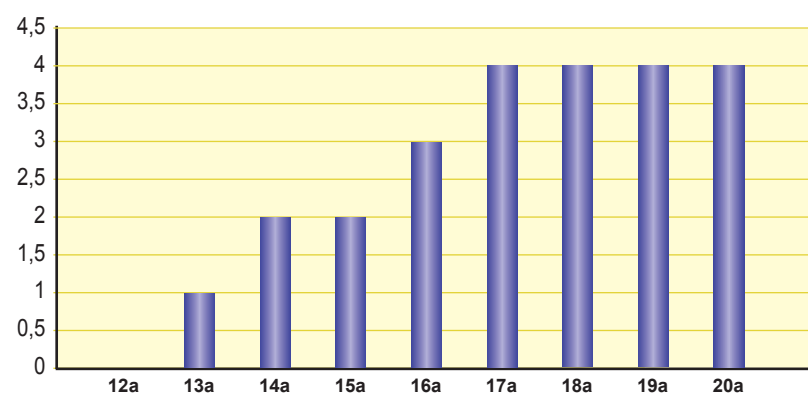
■ peroné



Hombre

Grados de unión metafisaria en pie (metatarsianos y falanges)

■ metatarsianos y falanges





Discusión

Existen diferentes estudios realizados en el pie y tobillo, ninguno de ellos realizado sobre adolescentes de población española actual, siendo el único realizado con población española el que presentan Hernández et al (1991) (2), estudiaron el ritmo de maduración de las epífisis distales del peroné y la tibia, el calcáneo y las cuñas con el fin de valorar su ritmo de crecimiento, concluyendo que en una muestra de 1357 radiografías de niños de 0 a 2 años el método era altamente preciso.

Por los resultados obtenidos en éste estudio, realizado con una muestra de población española actual, creemos que puede servir como referencia para la determinación de la edad en individuos vivos así como en individuos esqueléticos, tanto en estudios de población histórica como en estudios de población actual.

Conclusiones

De los resultados obtenidos, podemos concluir que:

1. La fusión del cartilago metafisario del calcáneo comienza, a los 12a en mujeres y a los 13a en varones, siendo diferente, también el ritmo de fusión, ésta finaliza a los 13a en mujeres y a los 15a en varones.
2. La epífisis distal de la tibia comienza a fusionarse, a los 13a en mujeres y a los 14a en varones, finalizando el proceso de fusión a los 16a en mujeres y a los 17a en varones.
3. La epífisis distal del peroné comienza a fusionarse a los 14a, tanto en mujeres como en varones, finalizando el proceso de fusión a los 16a en mujeres y a los 17 años en varones.
4. La epífisis proximal del primer metatarsiano, las epífisis distales del 2º-5º metatarsianos y falanges, comienzan el proceso de fusión a los 13 años, tanto en mujeres como en varones, finalizando el proceso de fusión a los 16a en mujeres y a los 17a en varones.
5. A los 18, 19 y 20a, se aprecian las líneas de unión epifisaria de la epífisis distal de la tibia, epífisis proximal del primer metatarsiano, epífisis proximales de las falanges.
6. A los 17a las líneas de unión epifisaria se observan con mayor nitidez que a los 18, 19 y 20a, apreciándose, también, la línea de fusión de la epífisis distal del peroné.
7. No se aprecian diferencias en pie y tobillo derechos e izquierdos.

Agradecimientos

Agradecemos la colaboración de D. José Luis Lázaro Martínez, jefe de la Unidad de Pie Diabético, subdirector de la Clínica Universitaria de Podología de la Universidad Complutense de Madrid, por su colaboración en la recogida de la muestra estudiada.



Bibliografía

- 1 J. M. Whitaker, L. Rousseau, T. Williams, R.A. Rowan, W. C. Hartwig (2002) Scoring system for estimating age in the foot skeleton.
- 2 M. Hernández y col.(1988) Método numérico de valoración de la maduración ósea del tobillo en los dos primeros años de vida.
- 3 K. Banerjee, L y B. B. Agarwal (1998) Estimation of age epiphyseal union at the wrist and ankle joints in the capital city of India.
- 4 C. Crowder, M.A. and D. Austin (2005) Age Ranges of epiphyseal fusion in the distal tibia and fibula of contemporary males and females.